



NEFROBLASTOMA NUM CÃO ADULTO

J. Cunha¹, M.J. Guimarães¹

¹Clínica Veterinária Dr Carlos Paulos, Castelo da Maia

O nefroblastoma é uma neoplasia renal maligna, rara em cães e gatos^(2,3). Os nefroblastomas surgem maioritariamente em cães com menos de um ano de idade sendo que, muito poucos casos estão descritos em cães adultos^(2,3). O objetivo deste trabalho é relatar um caso raro de um nefroblastoma numa cadela de 11 anos.

História Clínica e Sintomatologia

Uma cadela sem raça definida, inteira, com 11 anos de idade, apresentou-se à consulta por prostração, anorexia e vômitos com 5 dias de evolução.

Exame físico e exames complementares

Ao exame físico, palpou-se uma massa firme intra-abdominal e verificou-se a existência de dor abdominal moderada. O hemograma revelou leucocitose por neutrofilia e a análise bioquímica demonstrou uma elevação ligeira da creatinina (1,5 mg/dl), sem outras alterações. A ecografia mostrou uma estrutura de bordos bem definidos de cerca de 10 x 6 cm no abdómen cranial, com ecogenicidade heterogénea. A radiografia torácica não apresentava alterações de relevo.

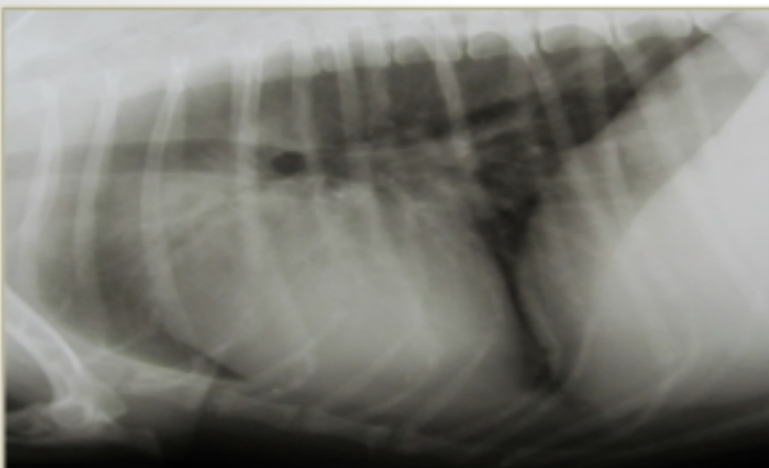


Figura 1- Radiografia torácica sem sinais de metástases

Tratamento

Optou-se então pela realização de uma laparotomia exploratória.

Observou-se uma massa na região mesogástrica direita, não aderida e que ocupava todo o rim direito. Foi realizada nefrectomia unilateral direita e remoção do respetivo ureter.

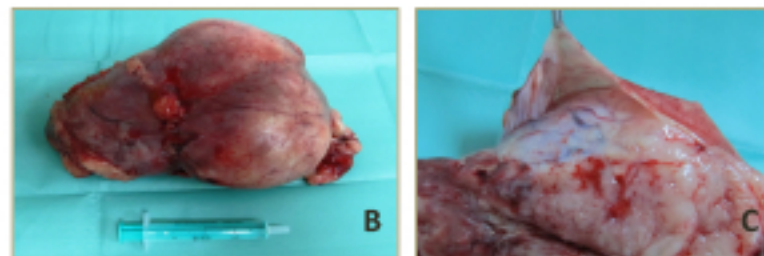
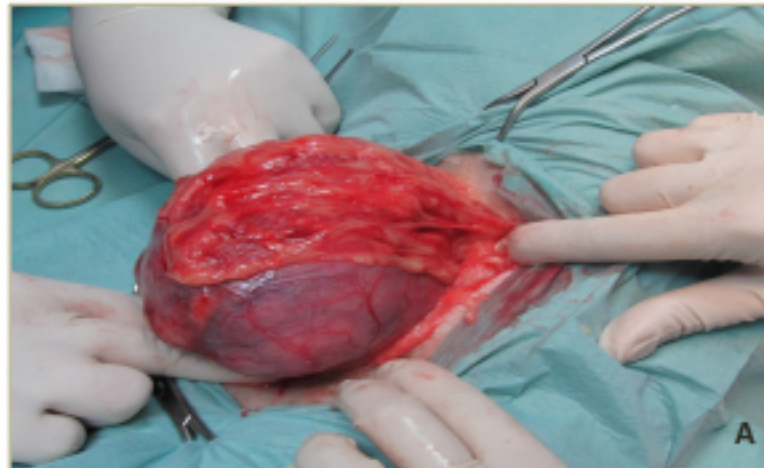

Figura 2 - A - aspeto intra operatorio da massa; B - massa ocupando todo o rim direito; C - fácil descapsulação renal

Diagnóstico

A análise histopatológica da massa demonstrou tratar-se de um nefroblastoma renal.

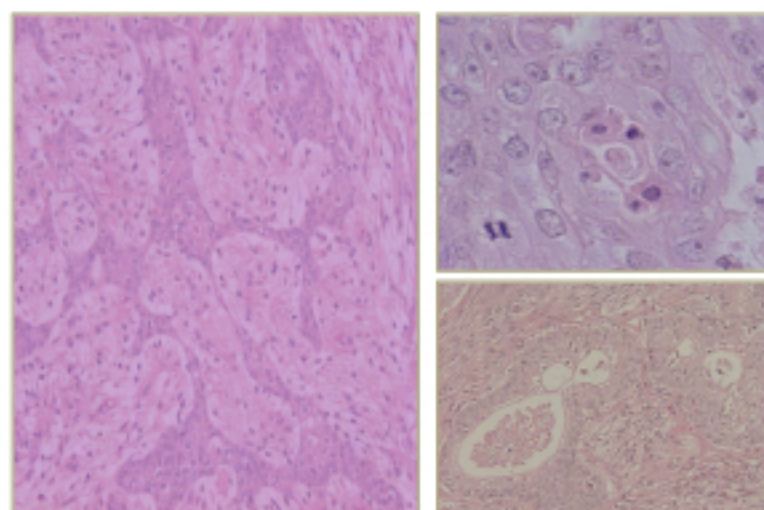


Figura 3 - Corte histológico de rim onde se verificam células neoplásicas dispostas em padrão acinar e tubular, com elevado pleomorfismo e várias figuras de mitose, compatível com nefroblastoma.

Fotos gentilmente cedidas por INIAV, Laboratório de Patologia Setor Diagnóstico anatomohistopatológico - Vairão

Apresentação habitual^(1,3):

- Cães com menos de 1 ano, raros em adultos
- Distensão abdominal
- Massa palpável
- Letargia
- Anorexia
- Edemaciação
- Hematúria

Metástases^(1,3):

- São frequentes
- Principalmente pulmões
- Glândulas adrenais
- Rim contralateral
- Timo,
- Veia cava caudal
- Fígado
- Tiróide

Tratamento^(3,4):

- Exérese cirúrgica
- Quimioterapia pouco efetiva
- Radioterapia ainda é de uso restrito
- Taxa de sobrevivência variável, dependendo do estadiamento do tumor e terapia utilizada

Discussão

As neoplasias renais são raras em cães. O nefroblastoma, um tumor de origem embrionária renal, maligno, normalmente apresenta-se unilateralmente⁽³⁾

O caso apresentado é peculiar já que se verificou a presença de um nefroblastoma no rim direito de uma cadela de 11 anos, sem sinais evidentes de metástases, muito frequentes neste tipo de tumor. Na última reavaliação, 4 meses após a cirurgia, o animal mantinha-se assintomático, sem alterações analíticas ou radiográficas.

Bibliografia

1. Baslin G, De Paoli A. Primary renal neoplasms of the dog. Vet Pathol.1997;14:591
2. Confer A W, Parciara RL. Sistema urinário. In: Carlton WJ, Mc Gavira. Patologia veterinária especial de Thomson. 2ª ed. São Paulo. ArtMed 1998.p.228-65
3. Eugenio FR et al. Nefroblastoma em cão de 4 meses: Relato de caso. Vet e Zootec. 2011 mar;18(1): 38-44
4. Seaman RL, Patton CK. Treatment of renal nephroblastoma in an adult dog. JAAHA.2003;39:76-8.